MedikCase

Система самостоятельной подготовки к аккредитации

ТОЛЬКО ДЛЯ ЛИЧНОГО ИСПОЛЬЗОВАНИЯ

Стоматология детская

Высшее образование | DOCX · PDF | Задач: 2 | Вопросов: 24

Сформировано: 21.11.2026, 05:46 МСК

ВАЖНАЯ ИНФОРМАЦИЯ ПЕРЕД НАЧАЛОМ

1 Материалы предназначены для одного покупателя

Используйте файлы только для личной подготовки. Не передавайте их третьим лицам, не публикуйте, не размещайте в открытом доступе и не перепродавайте полностью или частично.

2 Источник материалов - ФМЗА

Вопросы и ситуационные задачи получены только из опубликованных материалов Методического центра аккредитации специалистов.

Официальный сайт fmza.ru ›

3 Ответы можно проверить самостоятельно

Используйте комплект при прохождении репетиционного экзамена и убедитесь, что выбранные ответы совпадают с результатом официальной системы.

Открыть репетиционный экзамен ›

4 Состав материалов может обновляться

ФМЗА может изменять формулировки, порядок и состав заданий. Перед подготовкой используйте актуальную версию комплекта и сверяйтесь с официальным источником.

Важно: MedikCase систематизирует материалы ФМЗА для самостоятельной подготовки, не изменяя смысл вопросов и ответов. Актуальность комплекта можно проверить в официальном репетиционном экзамене.

Сайт, обновления и поддержка

- **medikcase.ru**
- Telegram: @medikcase
- **support@medikcase.ru**

Сайт

Telegram

Содержание

Нажмите на задачу, чтобы перейти к ней. Справа указана страница.

0001	В клинику обратился пациент 15 лет с родителями.	3
0002	Родители с ребёнком 7 лет обратились в клинику детской стоматологии.	12

Ситуационная задача 0001

12 вопросов · Стоматология детская · Высшее образование

1. УСЛОВИЕ СИТУАЦИОННОЙ ЗАДАЧИ

1.1. Ситуация

В клинику обратился пациент 15 лет с родителями.

1.2. Жалобы

на

- боль, кровоточивость в области десны верхней и нижней челюстей;
- подвижность зубов и оголение их корней;
- неприятный запах изо рта.

1.3. Анамнез заболевания

Пациент наблюдался у пародонтолога с 10 лет. За последний год отмечено резкое ухудшение состояния.

1.4. Анамнез жизни

- Рос и развивался соответственно возрасту.
- Перенесённые и сопутствующие заболевания: ОРВИ.
- Аллергологический анамнез не отягощён.

1.5. Объективный статус

Внешний осмотр. Конфигурация лица не изменена, открывание рта свободное, регионарные лимфоузлы увеличены, безболезненны.
Осмотр полости рта.

Зубная формула:

	С	С											С	
	1.7	1.6	1.5	1.4	1.3	5.2	1.1	2.1	2.2	2.3	2.4	2.5	2.6	2.7	
	4.7	4.6	4.5	4.4	4.3	4.2	4.1	3.1	3.2	3.3	3.4	3.5	3.6	3.7	
	С	С										С	С		

Состояние слизистой оболочки рта, дёсен, альвеолярных отростков и нёба: слизистая оболочка бледно-розового цвета, нормально увлажнена; десна в области всех зубов верхней и нижней челюстей, гиперемирована, отёчна. Выраженная рецессия десны и обнажение корней у 3.5, 3.6, 4.6 зубов.

Прикус: постоянный



зуева_42_27.02.19 рис. 1.jpg



зуева_42_27.02.19 рис. 2.jpg

1. План обследования

Вопрос 1

Клиническими методами обследования, необходимыми для постановки диагноза, являются

1. **зондирование пародонтальных карманов пародонтальным зондом**
2. **определение кровоточивости десны при зондировании**
3. витальное окрашивание
4. определение индекса КПУ
5. температурная проба

Правильные ответы:
1 - зондирование пародонтальных карманов пародонтальным зондом
2 - определение кровоточивости десны при зондировании

ОБОСНОВАНИЕ

При обследовании тканей пародонта обязательно зондирование пародонтальных карманов в области всех зубов.

Измерения проводят специальным облегчённым пародонтальным зондом.

Детская стоматология: учебник / под ред. Янушевича О. О., Кисельниковой Л. П., Топольницкого О. З. – Москва : ГЭОТАР-Медиа, 2020. – С.391, 392. (1) (2)

Для оценки состояния десны. При зондировании десневой борозды пародонтальным зондом возникает кровоточивость.

Детская стоматология: учебник / под ред. Янушевича О. О., Кисельниковой Л. П., Топольницкого О. З. – Москва : ГЭОТАР-Медиа, 2020. – С.367, 397. (1)

3. Результаты клинических методов обследования

3.1. Определение кровоточивости десны при зондировании

При зондировании пародонтальным зондом возникает кровоточивость.

3.2. Зондирование пародонтальных карманов пародонтальным зондом

При зондировании выявлены пародонтальные карманы глубиной 4-6 мм.

3.3. Витальное окрашивание

Исследование не имеет диагностического значения в данной клинической ситуации.

3.5. Температурная проба

Исследование не имеет диагностического значения в данной клинической ситуации.

Вопрос 2

К необходимому дополнительному методу обследования в данной клинической ситуации относят

1. электроодонтометрию (ЭОД)
2. количественную световую флуоресценцию (QLF)
3. **рентгенографию**
4. биопсию

Правильный ответ:
3 - рентгенографию

ОБОСНОВАНИЕ

Рентгенологическое исследование играет ведущую роль среди дополнительных методов исследования. В выявлении заболеваний пародонта возможно использование таких методов рентгенологической диагностики, как внутриротовые контактные снимки, ортопантомография.

Детская стоматология: учебник / под ред. Янушевича О. О., Кисельниковой Л. П., Топольницкого О. З. – Москва : ГЭОТАР-Медиа, 2020. – С.400. (1)

5. Результаты дополнительных методов обследования

5.1. Рентгенография



зуева_42_27.02.19 рис. 3.jpg

На ортопантомограмме выявлены очаги неравномерной деструкции костной ткани в области моляров и резцов верхней и нижней челюстей. В области моляров очаги деструкции достигают ½ длины корня.

2. Диагноз

Вопрос 3

Основным диагнозом в данной клинической ситуации является

1. Острый пародонтит
2. **Хронический пародонтит**
3. Пародонтоз
4. Эпулис

Правильный ответ:
2 - Хронический пародонтит

ОБОСНОВАНИЕ

Диагноз поставлен на основании данных анамнеза, жалоб, клинических и дополнительны методов обследования.

Детская стоматология: учебник / под ред. Янушевича О. О., Кисельниковой Л. П., Топольницкого О. З. – Москва : ГЭОТАР-Медиа, 2020. – С.370. (1)

7. Диагноз

K05.3 Хронический пародонтит

Вопрос 4

По клиническому течению поражение пародонта у данного пациента относится к

1. атрофическому гингивиту
2. язвенному гингивиту
3. локализованному пародонтиту
4. **агрессивному пародонтиту**

Правильный ответ:
4 - агрессивному пародонтиту

ОБОСНОВАНИЕ

Клинически для заболевания характерна быстропрогрессирующая деструкция. Иногда в течение нескольких месяцев или одного года происходит резорбция костной ткани на всю длину корней. Характерны частые обострения, малые сроки ремиссии, заболевание может иметь перманентное течение.

В постановке диагноза агрессивного пародонтита необходимо опираться на следующие основные признаки: характерная клиническая картина, семейный анамнез заболевания, потеря прикрепления более 2 мм за 1 год или до наступления 18 лет, рентгенологически определяемая быстропрогрессирующая деструкция костной ткани в возрасте до 18 лет, выявление большого количества агрессивных пародонтопатогенных бактерий при проведении полимеразной цепной реакции диагностики, а также наличие дефектов системы врождённого иммунитета, особенно снижение фагоцитоза.

Детская стоматология: учебник / под ред. Янушевича О. О., Кисельниковой Л. П., Топольницкого О. З. – Москва : ГЭОТАР-Медиа, 2020. – С.373, 374-375. (1)

Вопрос 5

Клиническая картина хронического пародонтита у данного пациента соответствует _____ степени тяжести

1. лёгкой
2. **средней**
3. тяжёлой
4. начальной

Правильный ответ:
2 - средней

ОБОСНОВАНИЕ

Тяжесть определяется по клинико-рентгенологической картине; основным ее критерием служит степень деструкции кости альвеолярных отростков. Лёгкая степень – пародонтальные карманы не более 4 мм; средней тяжести – карманы от 4 до 6 мм; тяжёлая – глубина карманов более 6 мм.

Детская стоматология: учебник / под ред. Янушевича О. О., Кисельниковой Л. П., Топольницкого О. З. – Москва : ГЭОТАР-Медиа, 2020. – С.361. (1)

3. Лечение

Вопрос 6

Лечение агрессивного пародонтита включает

1. **выравнивание поверхности корней зубов**
2. реминирализирующую терапию
3. герметизацию фиссур
4. микроабразию эмали

Правильный ответ:
1 - выравнивание поверхности корней зубов

ОБОСНОВАНИЕ

Лечение агрессивного пародонтита включает тщательное удаление зубных отложений, выравнивание поверхности корней зубов, медикаментозную обработку полости рта растворами антисептиков.

Детская стоматология: учебник / под ред. Янушевича О. О., Кисельниковой Л. П., Топольницкого О. З. – Москва : ГЭОТАР-Медиа, 2020. – С.413. (1)

Вопрос 7

При проведении системной антибактериальной терапии обязательным является назначение

1. **пробиотиков**
2. адаптогенов
3. витаминов
4. кортикостероидов

Правильный ответ:
1 - пробиотиков

ОБОСНОВАНИЕ

Параллельно с антибактериальной терапией назначают пробиотики.

Детская стоматология: учебник / под ред. Янушевича О. О., Кисельниковой Л. П., Топольницкого О. З. – Москва : ГЭОТАР-Медиа, 2020. – С.414. (1)

Вопрос 8

Для локальной антибактериальной терапии используют гели на основе

1. **метронидазола**
2. ретинола ацетата
3. натрия фторида
4. кальция глюконата

Правильный ответ:
1 - метронидазола

ОБОСНОВАНИЕ

В глубоких пародонтальных карманах дополнительно можно применять локальную антибактериальную терапию. С этой целью можно использовать гели на основе метронидазола.

Детская стоматология: учебник / под ред. Янушевича О. О., Кисельниковой Л. П., Топольницкого О. З. – Москва : ГЭОТАР-Медиа, 2020. – С.414. (1)

Вопрос 9

При локальной антибактериальной терапии гель с антибиотиком вносят в

1. костный карман
2. **пародонтальный карман**
3. переходную складку
4. десневую борозду

Правильный ответ:
2 - пародонтальный карман

ОБОСНОВАНИЕ

В глубоких пародонтальных карманах дополнительно можно применять локальную антибактериальную терапию.

Детская стоматология: учебник / под ред. Янушевича О. О., Кисельниковой Л. П., Топольницкого О. З. – Москва : ГЭОТАР-Медиа, 2020. – С.414. (1)

Вопрос 10

Профессиональную гигиену при пародонтите средней тяжести повторно проводят через

1. 2-3 месяца
2. 3-4 дня
3. **3-4 недели**
4. 1-2 года

Правильный ответ:
3 - 3-4 недели

ОБОСНОВАНИЕ

При пародонтите средней и тяжёлой степени часто требуется повторение профессиональной гигиены через 3-4 недели.

Детская стоматология: учебник / под ред. Янушевича О. О., Кисельниковой Л. П., Топольницкого О. З. – Москва : ГЭОТАР-Медиа, 2020. – С.415. (1)

Вопрос 11

Хирургический метод лечения агрессивного пародонтита у подростков заключается в проведении

1. лоскутной операции
2. **лазерного кюретажа**
3. открытого кюретажа
4. гингивэктомии

Правильный ответ:
2 - лазерного кюретажа

ОБОСНОВАНИЕ

У подростков предпочтение следует отдавать менее радикальным хирургическим вмешательствам. Лазерный кюретаж пародонтальных карманов служит хорошей альтернативой хирургическому лечению с откидыванием лоскутов, так как не приводит к усилению подвижности зубов и сильной рецессии десны.

Детская стоматология: учебник / под ред. Янушевича О. О., Кисельниковой Л. П., Топольницкого О. З. – Москва : ГЭОТАР-Медиа, 2020. – С.417-418. (1)

Вопрос 12

Поддерживающую терапию при агрессивном пародонтите проводят не реже ____ раз(а) в

1. 1; год
2. 1; месяц
3. **4; год**
4. 2; месяц

Правильный ответ:
3 - 4; год

ОБОСНОВАНИЕ

Ключевую роль в достижении успеха при лечении заболеваний пародонта, особенно агрессивной природы, отводят поддерживающей терапии. Периодичность поддерживающей терапии индивидуальна (при хроническом пародонтите не реже 2 раз в год, при агрессивном пародонтите и синдромных поражениях пародонта – не реже 4 раз в год).

Детская стоматология: учебник / под ред. Янушевича О. О., Кисельниковой Л. П., Топольницкого О. З. – Москва : ГЭОТАР-Медиа, 2020. – С.420. (1)

Ситуационная задача 0002

12 вопросов · Стоматология детская · Высшее образование

1. УСЛОВИЕ СИТУАЦИОННОЙ ЗАДАЧИ

1.1. Ситуация

Родители с ребёнком 7 лет обратились в клинику детской стоматологии.

1.2. Жалобы

на

- разрушение зуба 3.6,
- дискомфорт при приёме пищи.

1.3. Анамнез заболевания

Разрушение зуба заметили 2 недели назад, когда ребёнок начал жаловаться на дискомфорт при приёме пищи.

1.4. Анамнез жизни

- Рос и развивался соответственно возрасту.
- Перенесённые заболевания: ОРВИ.
- Аллергологический анамнез не отягощён.

1.5. Объективный статус

Внешний осмотр: конфигурация лица не изменена, открывание рта свободное, региональные лимфоузлы не увеличены, безболезненны.

Осмотр полости рта:

Зубная формула:

			С	П			С				П/С				
		1.6	5.5	5.4	5.3	5.2	5.1	6.1	6.2	6.3	6.4	6.5	2.6		
		4.6	8.5	8.4	8.3	8.2	4.1	3.1	7.2	7.3	7.4	7.5	3.6		
				П							П	П	?		

Состояние слизистой оболочки рта, десны, альвеолярных отростков и нёба: слизистая оболочка бледно-розовая, нормально увлажнена.

Прикус: сменный.

Локальный статус: зуб 3.6.



зуева 32_30.01.2019 рис 1.jpg

1. План обследования

Вопрос 1

К клиническим методам обследования, необходимым для постановки диагноза, относятся

1. витальное окрашивание
2. **перкуссия**
3. **исследование с помощью стоматологического зонда**
4. пальпация регионарных лимфатических узлов
5. определение индекса PMA

Правильные ответы:
2 - перкуссия
3 - исследование с помощью стоматологического зонда

ОБОСНОВАНИЕ

При хроническом пульпите перкуссия безболезненная.

Детская стоматология: учебник / под ред. Янушевича О. О., Кисельниковой Л. П., Топольницкого О. З. – Москва : ГЭОТАР-Медиа, 2020. – С. 240. (1)

Зондирование стенок и дна кариозной полости проводят после полноценного обезболивания, так как возникновение болевого приступа может нарушить психологический контакт с ребёнком и дальнейшие манипуляции становятся

невозможными.

Необходимо учитывать внешний вид пульпы: она может быть розовой, ярко гиперемированной, кровоточащей при зондировании.

Детская стоматология: учебник / под ред. Янушевича О. О., Кисельниковой Л. П., Топольницкого О. З. – Москва : ГЭОТАР-Медиа, 2020. – С. 242, 243. (1) (2)

3. Результаты клинических методов обследования

3.1. Перкуссия

Вертикальная перкуссия безболезненная.

3.2. Исследование с помощью стоматологического зонда

При зондировании выявлена кариозная полость на апроксимальной поверхности 3.6 зуба, зондирование резко болезненно в одной точке в проекции рога пульпы, вскрыта красная кровоточащая пульпа.

3.5. Определение индекса PMA

Исследование не имеет диагностического значения в данной клинической ситуации.

Вопрос 2

Дополнительным методом обследования, необходимым для постановки диагноза, является

1. реопародонтография
2. витальное окрашивание
3. **рентгенография**
4. количественная световая флуоресценция

Правильный ответ:
3 - рентгенография

ОБОСНОВАНИЕ

Для оценки наличия сообщения между кариозной полостью и полостью зуба, оценки степении сформированности корня и состояния периапикальных тканей.

Детская стоматология: учебник / под ред. Янушевича О. О., Кисельниковой Л. П., Топольницкого О. З. – Москва : ГЭОТАР-Медиа, 2020. – С.243. (1)

5. Результаты инструментального метода обследования

5.1. Рентгенография

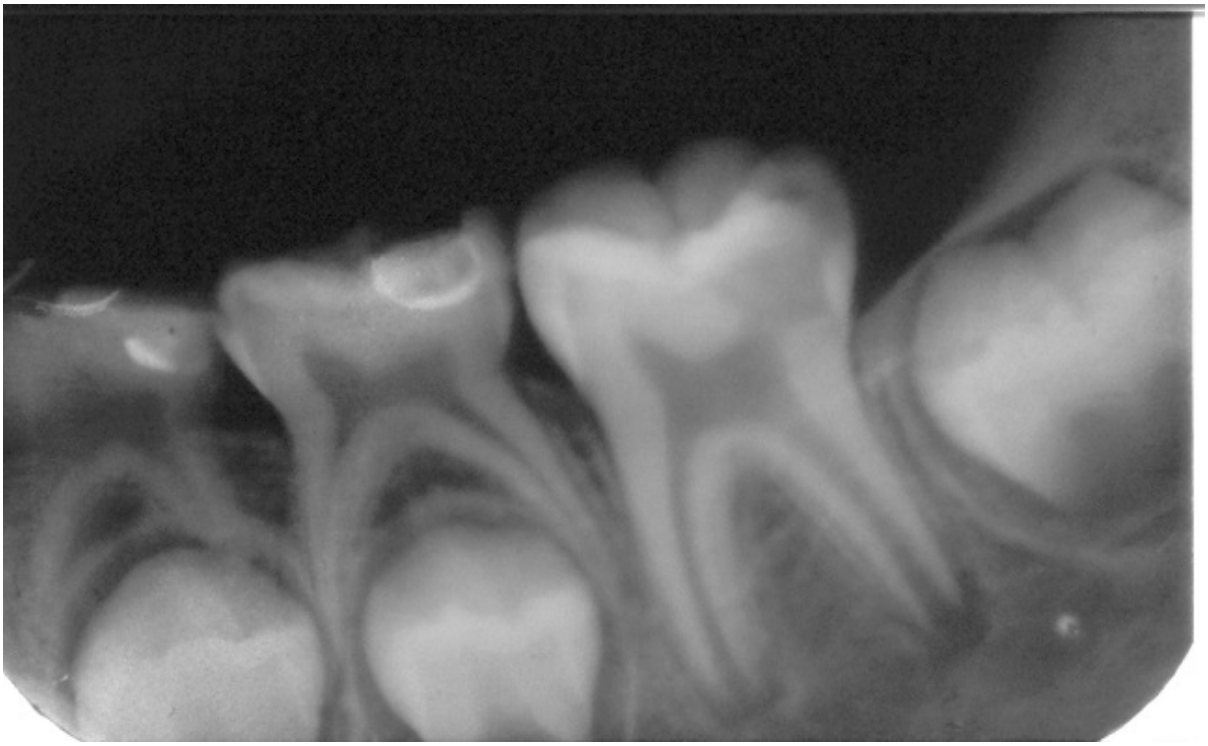

зуева 32_30.01.2019 рис 2.jpg

5.4. Количественная световая флуоресценция

Зуб флуоресцирует зелёным светом. Исследование не имеет диагностического значения в данной клинической ситуации.

2. Диагноз

Вопрос 3

Корень зуба 3.6 в 7 лет соответствует стадии _____ корня

1. сформированного
2. физиологической резорбции
3. незакрытой верхушки
4. **несформированного**

Правильный ответ:
4 - несформированного

ОБОСНОВАНИЕ

Окончание формирования корней первых постоянных моляров происходит в возрасте 9-10 лет.

Детская стоматология: учебник / под ред. Янушевича О. О., Кисельниковой Л. П., Топольницкого О. З. – Москва : ГЭОТАР-Медиа, 2020. – С.23. (1)

Вопрос 4

На рентгенограмме зуба 3.6 выявлено: _____ сообщения кариозной полости с полостью зуба, корни _____, в периапикальных тканях

1. отсутствие; с патологической резорбцией; очаги разрежения костной ткани без чётких контуров диаметром 7 мм
2. отсутствие; сформированы; патологических изменений нет
3. наличие; сформированы; очаги разрежения костной ткани без чётких контуров диаметром 5 мм и очаг разрежения костной ткани в области бифуркации корней
4. **наличие; не сформированы; патологических изменений нет**

Правильный ответ:
4 - наличие; не сформированы; патологических изменений нет

ОБОСНОВАНИЕ

Самый распространенный дополнительный метод обследования – рентгенологическая диагностика, которая чаще всего является решающей для установления диагноза.

При хронических формах пульпита нет рентгенологических изменений в периапикальных тканях.

Детская стоматология: учебник/ под ред. О.О. Янушевича, Л.П. Кисельниковой, О.З. Топольницкого. – М.: ГЭОТАР-Медиа, 2017. С.263, 265. (1) (2)

Вопрос 5

Основным диагнозом зуба 3.6 является

1. Периапикальный абсцесс без полости
2. **Пульпит**
3. Кариес дентина
4. Хронический апикальный периодонтит

Правильный ответ:
2 - Пульпит

ОБОСНОВАНИЕ

Диагноз поставлен на основании клинических данных, данных рентгенографии.

Детская стоматология: учебник / под ред. Янушевича О. О., Кисельниковой Л. П., Топольницкого О. З. – Москва : ГЭОТАР-Медиа, 2020. – С.240-243. (1)

9. Диагноз

K04.0 Пульпит

3. Лечение

Вопрос 6

Метод лечения зуба 3.6 у данного пациента заключается в

1. многоэтапном эндодонтическом лечении
2. удалении зуба
3. резекции верхушки корня
4. **витальной ампутации пульпы**

Правильный ответ:
4 - витальной ампутации пульпы

ОБОСНОВАНИЕ

Применяют в постоянных зубах с несформированными корнями при остром очаговом пульпите, фиброзной форме хронического пульпита без выраженных изменений в тканях периодонта.

Детская стоматология: учебник / под ред. Янушевича О. О., Кисельниковой Л. П., Топольницкого О. З. – Москва : ГЭОТАР-Медиа, 2020. – С.270. (1)

Вопрос 7

Метод витальной ампутации пульпы подразумевает удаление коронковой и

1. устьевой пульпы после её некротизации
2. **устьевой пульпы под анестезией**
3. корневой пульпы под анестезией
4. корневой пульпы после её некротизации

Правильный ответ:
2 - устьевой пульпы под анестезией

ОБОСНОВАНИЕ

Методика проведения:

- проводят анестезию,
- препарируют кариозную полость,
- широко раскрывают полость зуба,
- проводят пульпотомию с удалением устьевой пульпы.

Детская стоматология: учебник / под ред. Янушевича О. О., Кисельниковой Л. П., Топольницкого О. З. – Москва : ГЭОТАР-Медиа, 2020. – С.270. (1)

Вопрос 8

У детей наиболее предпочтительными к применению являются анестетики на основе

1. бензокаина
2. **артикаина с вазоконстриктором 1:200 000**
3. лидокаина
4. артикаина с вазоконстриктором 1:100 000

Правильный ответ:
2 - артикаина с вазоконстриктором 1:200 000

ОБОСНОВАНИЕ

Артикаин является одним из наиболее активных и наименее токсичных местноанестезирующих препаратов. Но, ввиду того, что он вызывает расширение сосудов, чаще применяется в сочетании с вазоконстриктором (эпинефрин) в растворе до 1:200000 и даже до 1:400000.

При проведении обычных амбулаторных стоматологических вмешательств у детей преимущественно используются местноанестезирующие растворы с концентрацией эпинефрина (адреналина) 1:200 000.

Детская стоматология: учебник / под ред. Янушевича О. О., Кисельниковой Л. П., Топольницкого О. З. – Москва : ГЭОТАР-Медиа, 2020. – С.102, 111. (1) (2)

Вопрос 9

Для покрытия корневой пульпы при витальной ампутации в постоянных зубах используют лечебные препараты, содержащие

1. формокрезол
2. **гидроокись кальция**
3. параформальдегид
4. резорцин-формалин

Правильный ответ:
2 - гидроокись кальция

ОБОСНОВАНИЕ

Покрывают корневую пульпу лечебным препаратом, содержащим гидроокись кальция или МТА.

Детская стоматология: учебник / под ред. Янушевича О. О., Кисельниковой Л. П., Топольницкого О. З. – Москва : ГЭОТАР-Медиа, 2020. – С.247. (1)

Вопрос 10

Для покрытия корневой пульпы при витальной ампутации в постоянных зубах используют лечебные препараты, содержащие

1. глютаральдегид
2. параформальдегид
3. **минеральный триоксиагрегат**
4. гипохлорит натрия

Правильный ответ:
3 - минеральный триоксиагрегат

ОБОСНОВАНИЕ

Покрывают корневую пульпу лечебным препаратом, содержащим гидроокись кальция или МТА.

Детская стоматология: учебник / под ред. Янушевича О. О., Кисельниковой Л. П., Топольницкого О. З. – Москва : ГЭОТАР-Медиа, 2020. – С.247. (1)

Вопрос 11

В качестве изолирующей прокладки при лечении постоянных зубов методом витальной ампутации используют

1. композитный материал
2. резорцин-формалиновую пасту
3. амальгаму
4. **стеклоиономерный цемент**

Правильный ответ:
4 - стеклоиономерный цемент

ОБОСНОВАНИЕ

Накладывают изолирующую прокладку или временную пломбу при отсроченном пломбировании (СИЦ).

Детская стоматология: учебник / под ред. Янушевича О. О., Кисельниковой Л. П., Топольницкого О. З. – Москва : ГЭОТАР-Медиа, 2020. – С.271. (1)

4. Вариатив

Вопрос 12

Признаком успешного лечения зуба 3.6 у данного пациента является

1. прекращение формирования корня зуба и окружающих тканей периодонта
2. снижение электрочувствительности пульпы до значений выше 100 мкА
3. образование очага внутриканальной резорбции
4. **образование дентинного мостика над раневой поверхностью пульпы**

Правильный ответ:
4 - образование дентинного мостика над раневой поверхностью пульпы

ОБОСНОВАНИЕ

Основными критериями успешного лечения являются: высока чувствительность пульпы – 2-6 мкА, образование дентинного мостика над раневой поверхностью пульпы, продолжение формирования корня и окружающих тканей периодонта.

Детская стоматология: учебник / под ред. Янушевича О. О., Кисельниковой Л. П., Топольницкого О. З. – Москва : ГЭОТАР-Медиа, 2020. – С.272. (1)

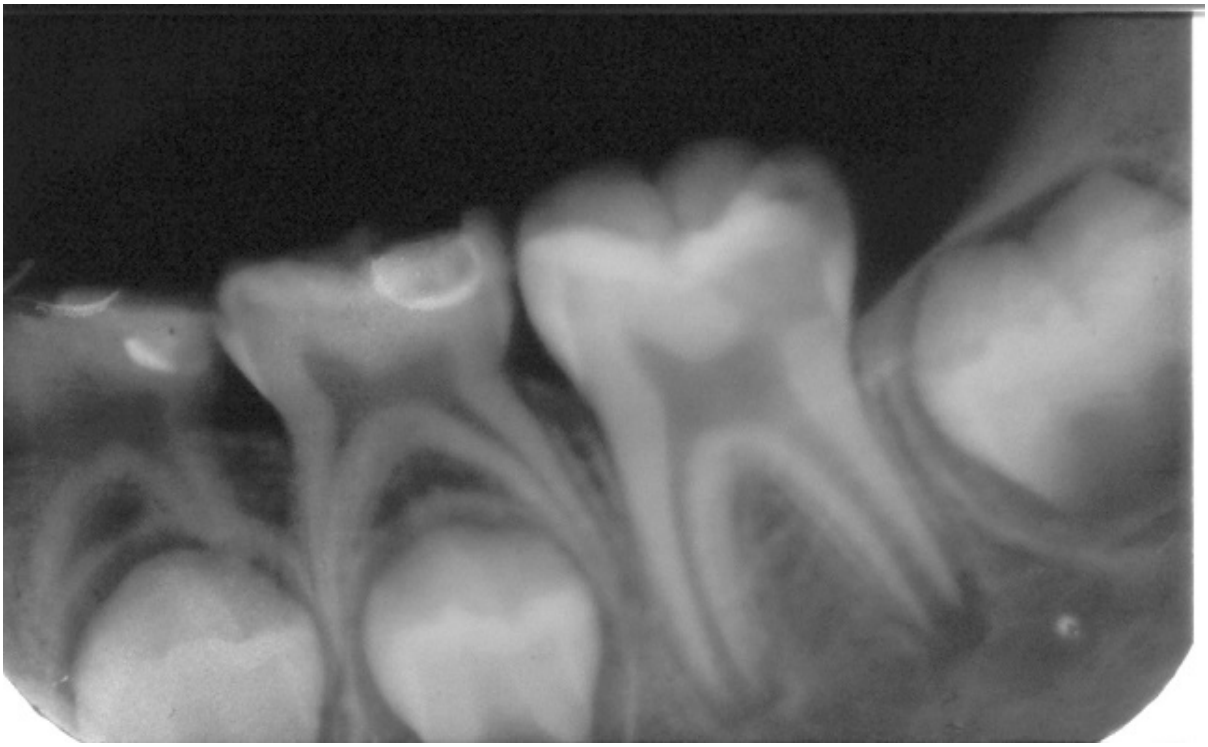

зуева 32_30.01.2019 рис 3.jpg